



L'ART DE L'OTOSCOPIE

Les otalgies sont un motif fréquent de consultation. Elles peuvent être source d'inquiétude pour les parents comme pour les praticiens qui redoutent les complications de l'otite moyenne aiguë (OMA).

Même réalisée dans de bonnes conditions, l'otoscopie reste un examen difficile et il n'est pas toujours aisé de faire un diagnostic avec certitude.

Cette lettre d'actualité revient sur la réalisation de l'otoscopie et les principaux tableaux sémiologiques, l'occasion parfois de s'éloigner un peu de l'infectiologie.

Examiner dans de bonnes conditions !

Cela paraît évident mais un **bon otoscope** et une **bonne position d'examen** sont essentiels pour faire un bon diagnostic.

Même si la qualité est inférieure au matériel utilisé par les ORL (qui n'utilisent d'ailleurs pas d'otoscopes), certains otoscopes dernière génération permettent une très bonne visualisation des tympan(s) au cabinet, moyennant un coût plus élevé que les otoscopes « classiques » (et pouvant même proposer une capture d'images sur ordinateur).

Si la table d'examen le permet, la meilleure position est celle du patient allongé, tête tournée sur le côté.

Éliminer le cérumen est nécessaire, parfois fastidieux, notamment chez les enfants. Malheureusement, il n'existe pas de recette miracle au cabinet : curette, lavage à l'eau **tiède** (pour éviter les vertiges) avec une poire...

Dans tous les cas, **ne pas s'acharner si l'état clinique ne le justifie pas** (risque de lésions traumatiques) : temporiser, lavage au sérum physiologique, et réexaminer si besoin.

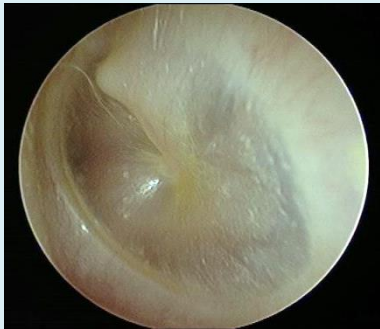Que faire en cas de tympan(s) mal visualisé(s) ?

Tout dépend de la suspicion diagnostique. Chez un nourrisson fébrile avec une forte suspicion d'OMA il paraît légitime d'adresser rapidement à l'ORL. Dans les cas non urgents, on peut proposer de réévaluer, après lavage au sérum physiologique si besoin.

« il se touche l'oreille »

Souvent évoqué par les parents, le fait de se toucher l'oreille n'a aucune valeur diagnostique. Il peut tout aussi bien s'agir d'un tic, d'un bouchon, d'une otite séreuse, d'une OMA... Même si l'otoscopie reste de mise, ne pas se laisser influencer par ce « symptôme » !

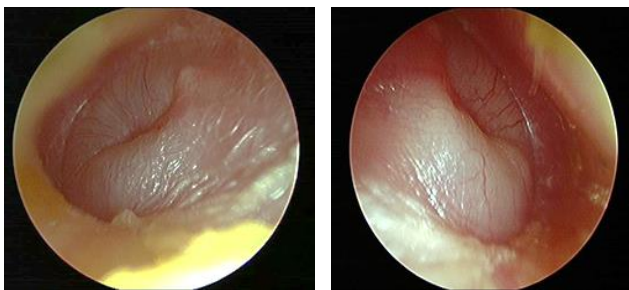
Rappels : tympan normal (gauche)



Le tympan doit être transparent, avec un triangle lumineux en bas et en avant. Le manche du marteau est bien visualisé.

A l'inverse, différents aspects peuvent correspondre à un tympan pathologique : hyper vascularisation, perte des reliefs ou au contraire enclume et étrier trop visibles (rétraction tympanique).

Otite moyenne aiguë



L'OMA associe des signes fonctionnels (otalgies ou ses équivalents avant l'âge de 2 ans) et/ou généraux **d'apparition récente** et un aspect otoscopique compatible : signes d'inflammation et opacité tympanique avec un bombement plus ou moins marqué traduisant la présence d'un épanchement.

Bien que rare, il faut systématiquement **rechercher une complication** : méningite, paralysie faciale, mastoïdite.

Il peut arriver de découvrir un **aspect d'OMA chez un enfant** consultant pour un tableau de virose, **en bon état général, sans fièvre ni otalgies**. Dans ce cas :

- au-dessus de 2 ans : pas d'ATB
- en dessous : pas d'attitude consensuelle. Il est tout à fait possible de temporiser et de réévaluer si apparition de signes généraux / de fièvre. Chez les enfants présentant des OMA récidivantes (*pour rappel : ≥ 4 épisodes en 1 an ou ≥ 3 en 6 mois*) il est légitime de traiter par ATB d'emblée.

Les schémas d'ATB sont facilement retrouvés sur **antibiocliv.fr**.

Pour rappel, **les ATB en goutte auriculaire n'ont aucune indication** dans le traitement de l'OMA, quel que soit l'âge.

A noter

la normalisation de l'aspect du tympan prend jusqu'à 6 semaines !

Inutile de réévaluer systématiquement si l'évolution est favorable. Et **surtout pas d'ATB** si les tympons restent modifiés alors que le reste du tableau évolue dans le bon sens !

En cas de doute diagnostique :

En pratique, il n'est pas toujours évident de diagnostiquer une OMA, ou de différencier certaines OMA d'une otite séro-muqueuse (OSM), cette dernière ne relevant jamais d'un ATB (cf ci-dessous).

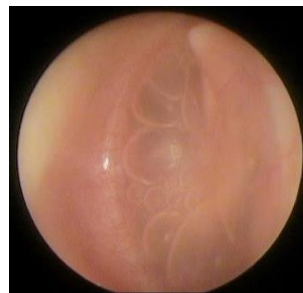Garder ces points en tête :

- **Les complications de l'OMA restent rares**, surtout après l'âge de 2 ans.
- En dehors de ces rares complications, **l'ATB n'est pas une urgence** dans l'OMA
- Après 2-3 ans : **le diagnostic d'OMA est très improbable en l'absence d'otalgie**. Même en cas d'OMA, l'ATB n'est pas indiqué en 1^{ère} intention chez l'enfant de plus de 2 ans avec état général conservé. **On peut temporiser !**
- Avant 6 mois : en cas de doute, *a fortiori* chez un enfant fébrile, il est préférable d'**adresser** à l'ORL.
- Entre 6 mois et 2 ans : en l'absence de signes de gravité, il est possible de **temporiser** et de **réévaluer** (aux Pays-Bas, l'ATB n'est pas systématique dans l'OMA bien tolérée de l'enfant de plus de 6 mois, sous couvert d'une réévaluation à 48h).

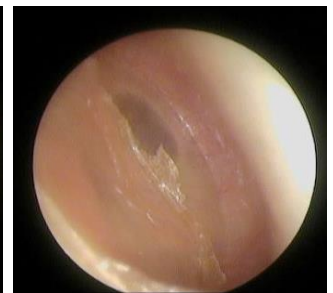Otite séro-muqueuse

Une OSM complique 10 à 20% des OMA. La persistance d'une OSM est un facteur de risque de récurrence d'OMA.

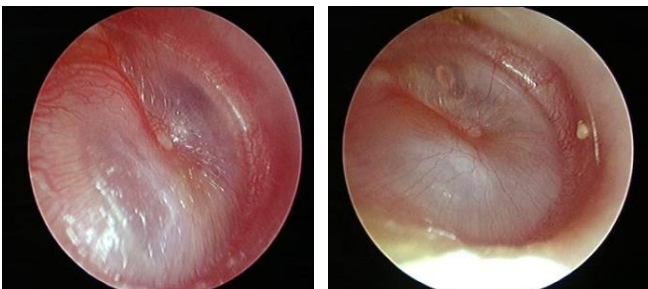
Le diagnostic d'OSM est difficile, avec des aspects très variés (bulles, niveau liquidien...). Faire la distinction entre OSM et OMA n'est pas toujours aisé mais l'absence de signes généraux et de fièvre est clairement en défaveur d'une OMA.



bulles



niveau liquidien rétro tympanique



Prise en charge :

- **L'ATB est inutile et n'est jamais indiqué.**
- La constatation d'une OSM impose un contrôle à distance. **La persistance d'une OSM à 3 mois définit l'OSM chronique et nécessite un avis ORL, sans urgence.**

- La prise en charge spécialisée sera fonction de l'âge de l'enfant, des antécédents d'OMA, du **retentissement sur l'audition et le langage** : simple traitement nasal, aérateurs trans-tympaniques, adénoïdectomie...

A noter

plus rare, une OSM unilatérale de l'adulte doit faire évoquer un cancer du cavum.

Otite perforée

Elle peut être traumatique ou infectieuse, dans le cadre d'une otite externe ou d'une OMA (dont elle peut être révélatrice).

Faire la distinction entre ces deux derniers tableaux peut poser problème mais la chronologie, la douleur lors de l'examen otoscopique et les signes associés suffisent souvent à faire le diagnostic.

Perforation traumatique

Eau oxygénée 7-10 jours (prévenir le patient de la sensation étrange dans l'oreille provoquée par le traitement).

Contrôle ORL systématique pour audiogramme sans urgence (dans le mois)

Perforation sur exposition chimique

Adresser à l'ORL rapidement

Attention aux traitements locaux contre indiqués en cas de perforation tympanique (notamment les gouttes auriculaires contenant un aminoside : panotile®, polydexa®, antibio synalar®...). Bien que très utilisés, il existe également une contre indication théorique des cérumenolytiques en cas de doute sur une perforation.

Otorrhée sur OMA

En règle général, le traitement est identique à celui de l'OMA sans otorrhée.

Un ATB est indiqué chez :

- l'enfant < 2 ans
- l'enfant ≥ 2 ans et l'adulte en cas de signes généraux marqués

Chez les enfants présentant des OMA récidivantes, l'ATB doit être « facile » en cas d'otorrhée, pendant 10 jours (risque accru de récurrence avec les schémas courts)

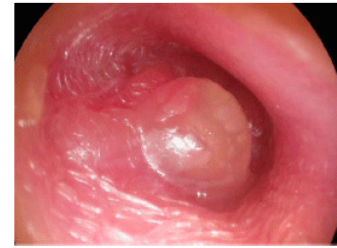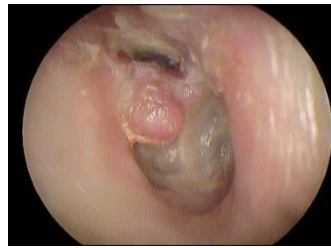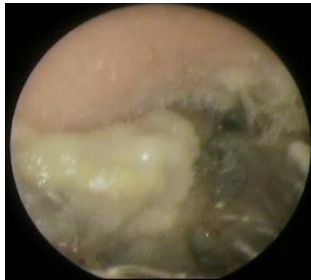
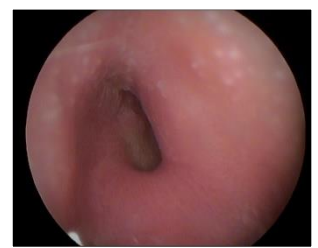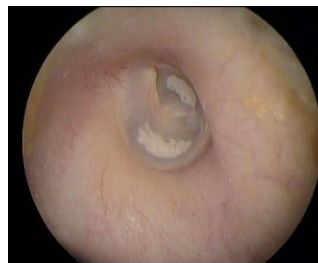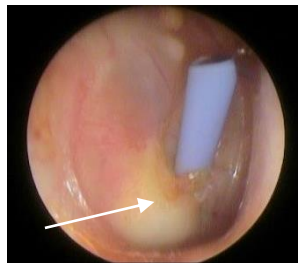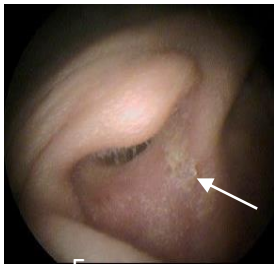L'avis ORL est recommandé en cas d'otites perforées répétées.

Cas particulier : otorrhée sur aérateurs trans-tympaniques (ATT)

Commencer avec un nettoyage à l'eau oxygénée (préciser aux parents qu'il faut prévenir l'enfant « ca va piquer, faire du bruit, mousser etc »).

En cas de majoration des sécrétions et de leur purulence, utiliser de l'ofloxacine locale (ATB **per os inutile** car l'ATT permet d'avoir accès directement à l'oreille moyenne). Le ciloxadex® (ofloxacine + dexaméthasone) peut être utilisé en dernier recours.

A noter



LE MOT DE L'EXPERT

Dr Clémence Jeufroy, ORL, clinique de l'Anjou

Effectivement l'otoscopie est un art. Un art pour réussir à examiner correctement un patient sans lui faire mal et un art pour comprendre ce que l'on voit. Un bon examen du tympan permet bien souvent de poser un diagnostic et donc de mettre en route un bilan ou un traitement approprié. Mais encore faut-il être bien équipé, avoir de bonnes connaissances et beaucoup d'expérience. J'insisterai sur le fait que cet examen, qui est primordial, est souvent difficile. Il n'est pas toujours aisé de différencier une OMA d'une OSM. L'état général est d'une grande aide dans la plupart des cas.

En voici 2 exemples :

1/ en cas de doute entre une OMA et une OSM : il faut se fier à l'état général, la fièvre, les réveils nocturnes, une perte d'appétit... En gardant à l'esprit qu'un tympan, après une OMA, ne se normalise parfaitement qu'en plusieurs semaines.

2/ en cas de doute entre une otorrhée sur OMA perforée ou une otite externe : il faut se fier à la douleur. Une OMA perforée ne fait plus mal car il n'y a plus de pression exercée par le pus sur le tympan. Par contre une otite externe est très douloureuse notamment à la mobilisation du pavillon de l'oreille.

En résumé, les points essentiels sont les suivants :

- l'analyse du tympan est associée à celle de l'état général
- il est indispensable de rechercher une répercussion auditive notamment chez l'enfant : quel est son niveau d'audition, son niveau de compréhension ou son niveau de langage ?
- il faut se méfier de toute pathologie unilatérale : un aspect otoscopique anormal unilatéral ou des OMA toujours du même côté doivent faire suspecter un cholestéatome.